

## Una mirada a las imágenes médicas

### ¿Qué es una imagen?

Es una representación de la apariencia visual de un objeto. En ella se reproduce la forma en la que vemos reflejada la luz sobre el objeto, cuando este es iluminado. Sin luz no habría imagen. En la oscuridad, simplemente, no veríamos ningún objeto. Entendiendo por “ver” ese complejo proceso de percepción en el que interviene nuestro sistema visual, constituido principalmente por nuestros ojos y nuestro cerebro. Más extensivamente, pueden también definirse las imágenes como representaciones auditivas, olfativas, táctiles y mentales, entre otras.

### Mirando el interior de los objetos

Posteriormente a que Wilhem Röntgen descubriera los rayos X en 1895, comenzaron a estudiarse varias de sus propiedades, entre ellas, su poder de penetración en los cuerpos opacos. Se supo que determinados objetos eran más o menos transparentes a esta radiación. La penetración de rayos de una determinada energía depende de la densidad y el espesor del material que deben atravesar. Los rayos que pasan a través de un cuerpo e inciden luego en una pantalla o placa de material sensible, reproducirán la imagen del mismo.

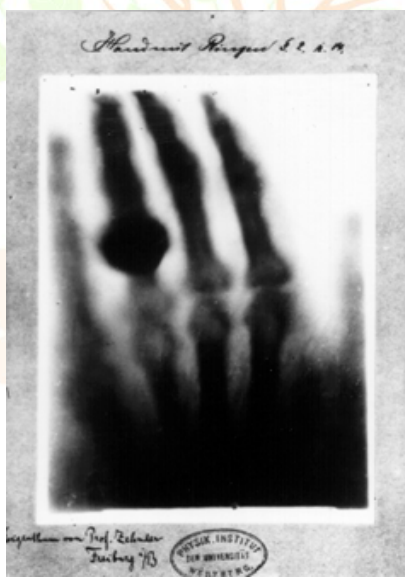

Fig. 1 Primera Radiografía tomada por Röntgen [1]

### ¿Qué son las imágenes médicas?

La Fig. 1 es considerada la primera radiografía. Fue tomada por Röntgen utilizando la mano de su esposa Bertha. Inmediatamente, los rayos X fueron empleados para observar la localización de proyectiles, fracturas u otras lesiones sufridas por los soldados en la guerra de Abisinia (Etiopía, 1896) y durante la campaña de Tirah (India, 1898). Surgen así las primeras *imágenes médicas*, es decir, las representaciones visuales de los órganos en estudio, con el objeto de realizar un diagnóstico médico, a partir del desarrollo de la tecnología asociada.



Autor Roberto Galli

Licenciado en Diagnóstico por Imágenes  
 Especialista en la Enseñanza de las Ciencias Experimentales y Matemática

Coordinador de la Tecnicatura Universitaria en Diagnóstico por Imágenes y Docente de la Escuela de Ciencia y Tecnología (Universidad Nac. de San Martín)

Vicepresidente de la Asociación Argentina de Técnicos en Medicina Nuclear

Cuenta con más de 35 años de ejercicio profesional en el campo de la medicina nuclear

### Clasificación

Con el tiempo y los nuevos desarrollos tecnológicos, otras formas de radiación fueron investigadas para la obtención de imágenes médicas, utilizándose fuentes de emisión de rayos gamma, señales de radiofrecuencia y ondas acústicas de alta frecuencia, entre otras. Dependiendo de las señales o instrumentación empleada, las imágenes médicas se clasifican de acuerdo con su modalidad diagnóstica. La radiología convencional y la tomografía computada (TC) utilizan emisiones de rayos X, produciendo imágenes que se denominan respectivamente, *radiografías* y *tomografías*. La medicina nuclear, con sus modalidades de SPECT y PET (*Tomografía Computada por Emisión de Fotón Único* y *Tomografía por Emisión de Positrones*), utiliza radiofármacos emisores

de radiación, que son administrados al paciente bajo estudio. Sus imágenes se denominan *centellogramas* o *tomografías de emisión*. Las imágenes por resonancia magnética (IRM) se obtienen midiendo la señal de los átomos de hidrógeno emitida desde los tejidos, luego de reorientar sus núcleos mediante una señal de radiofrecuencia enviada hacia el organismo, sometido este a la influencia de un campo magnético. La ecografía utiliza señales acústicas dirigidas

hacia el cuerpo humano, para luego medir su reflexión o eco. Las tres primeras modalidades mencionadas utilizan radiaciones ionizantes, mientras que las dos últimas emplean señales comprendidas dentro del espectro de las radiaciones no ionizantes.

**Características**

De acuerdo con las características del objeto representadas en la imagen, podemos hacer la siguiente clasificación:

**Estructurales:** Las radiografías, tomografías, resonancias magnéticas y ecografías muestran detalles estructurales, donde se visualiza la disposición anatómica del objeto con gran descripción de la forma y textura. Por este motivo son llamadas imágenes *anatómicas, morfológicas o estructurales*.

**Funcionales o Metabólicas:** Los centellogramas de medicina nuclear, en cambio, no revelan pequeños detalles de la estructura, sino que reflejan la función o metabolismo de un órgano. Las denominadas imágenes *funcionales o metabólicas* resultan muy sensibles para detectar determinadas lesiones. Se obtienen suministrando al paciente un radiofármaco formado por un isótopo radioactivo (por ejemplo: el tecnecio 99m), unido a un compuesto que lo transporta al órgano del cuerpo humano que se quiere estudiar. El grado de captación o excreción del radiofármaco manifiesta las características fisiológicas del órgano en estudio, es decir, su función.

**Moleculares:** Un nuevo tipo de imágenes metabólicas surgidas con el advenimiento de la tecnología PET son las *moleculares*, de gran sensibilidad para detectar pequeñas concentraciones de sustancia. Esto permite la localización de algunas patologías en sus etapas más tempranas, cuando el proceso de la enfermedad se está iniciando, desarrollándose a nivel de la biología molecular o celular. De esta manera, el diagnóstico de ciertas enfermedades puede realizarse varios meses antes de que se produzcan cambios estructurales en los tejidos, ya detectables mediante la tomografía o la resonancia.

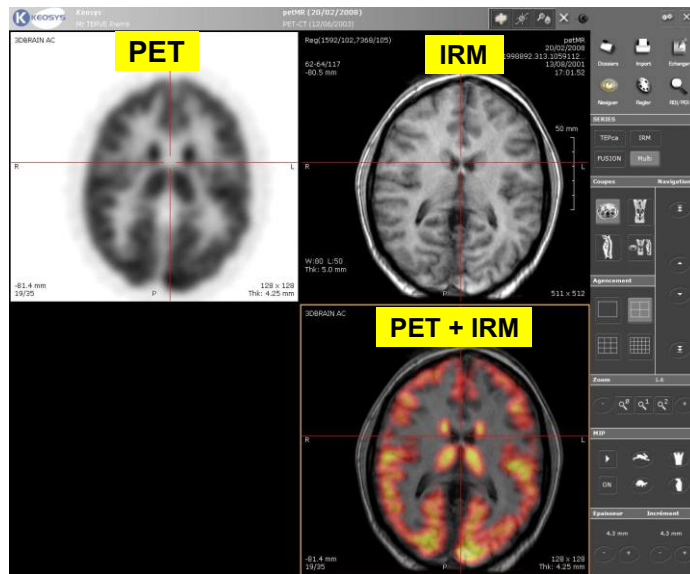


Fig. 2 Pantalla de un estudio de cerebro realizado en equipo PET-IRM. Aquí se puede apreciar que la primera imagen PET (metabólica) y la segunda IRM (estructural) se fusionan en una tercera imagen combinada.

**Últimos avances tecnológicos**

Actualmente, con el desarrollo de los equipos *híbridos* o *multimodales* que integran modalidades como PET/TC, SPECT/TC o PET/IRM, se complementan las características anatómicas y funcionales de las imágenes (Fig. 2), mejorando su capacidad de cuantificación y diagnóstico. Pero no debemos olvidar que la imagen médica es una construcción tecnológica, una representación que requiere conocer las relaciones entre objeto e imagen definidas por la tecnología. Por tal motivo, es importante comprender cada uno de los procesos intervinientes en su producción, observación y diagnóstico, con el fin de lograr una mejor calidad de las imágenes y una mayor certeza diagnóstica.

**FUENTES DE IMÁGENES**

- [1] First medical X-ray by Wilhelm Röntgen of his wife Anna Bertha Ludwig's hand. Wikipedia. Acceso, 1 de marzo de 2019. [https://commons.wikimedia.org/wiki/File:First\\_medical\\_X-ray\\_by\\_Wilhelm\\_R%C3%B6ntgen\\_of\\_his\\_wife\\_Anna\\_Bertha\\_Ludwig%27s\\_hand\\_-\\_18951222.gif](https://commons.wikimedia.org/wiki/File:First_medical_X-ray_by_Wilhelm_R%C3%B6ntgen_of_his_wife_Anna_Bertha_Ludwig%27s_hand_-_18951222.gif)
- [2] Imagen combinada IRM/PET de la cabeza. Wikipedia. Acceso, 1 de marzo de 2019. [https://es.wikipedia.org/wiki/Imagen\\_m%C3%A9dica#/media/File:PET-IRM-cabeza-Keosys.JPG](https://es.wikipedia.org/wiki/Imagen_m%C3%A9dica#/media/File:PET-IRM-cabeza-Keosys.JPG)

**HOJITAS RELACIONADAS:**

- Una mirada al uso de los radioisótopos en medicina (Pág. 39/40).
- Una mirada a las aplicaciones de la tecnología nuclear en el ámbito de la salud (Pág. 13/14).



**Instituto de Energía y Desarrollo Sustentable**

**Comisión Nacional de Energía Atómica**

Tel: 011-4704-1485 www.cnea.gov.ar/leds

Av. del Libertador 8250 (C1429BNP) C. A. de Buenos Aires - República Argentina

Año de edición: 2019/1º ISBN: 978-987-1323-12-8